

medulla spinalis 

▼ Partonomy list

| FMA | TA | UID | Short official Latin term | Short English equivalent | Short French equivalent | Short Spanish equivalent | Short Russian equivalent |
|------------------------|---|------|--|--|--|--|--|
| 7647 |  | 5138 | medulla spinalis  | spinal cord | moelle épinière | médula espinal  | спинной мозг  |
| | | 7982 | morphologia externa medullae spinalis | external morphology of spinal cord | morphologie externe de la moelle épinière | morfología externa de la médula espinal | наружная морфология спинного мозга |
| 74893 |  | 5139 | intumescencia cervicalis  | cervical enlargement  | intumescence cervicale  | intumescencia cervical  | шейное утолщение  |
| 74895 |  | 5140 | intumescencia lumbosacralis  | lumbosacral enlargement  | intumescence lumbosacrée  | intumescencia lumbosacra  | поясничнокрестцовое утолщение  |
| 74897 |  | 5141 | conus medullaris  | medullary cone  | cône médullaire  | cono medular  | медуллярный конус  |
| 83798 |  | 5145 | sulcus medianus posterior  | posterior median sulcus  | sillon médian postérieur  | surco mediano posterior  | задняя срединная борозда  |
| 77437 |  | 5146 | septum medianum posterius   | posterior median septum   | cloison médiane postérieure   | tabique mediano posterior   | задняя срединная перегородка   |
| 75609 |  | 5148 | sulcus posterolateralis (par)  | posterolateral sulcus (pair)  | sillon postérolatéral (paire)  | surco posterolateral (par)  | заднелатеральная борозда (пара)  |
| 83799 |  | 5149 | sulcus intermedius posterior (par)  | posterior intermediate sulcus (pair)  | sillon intermédiaire postérieur (paire)  | surco intermedio posterior (par)  | задняя промежуточная борозда (пара)   |
| 79877 |  | 5147 | sulcus anterolateralis (par)  | anterolateral sulcus (pair)  | sillon antérolatéral (paire)  | surco anterolateral (par)  | переднелатеральная борозда (пара)  |
| 83735 |  | 5144 | fissura mediana anterior  | anterior median fissure  | fissure médiane antérieure  | fisura media anterior | передняя срединная щель  |
| 71166 |  | 5151 | pars cervicalis medullae spinalis  | cervical part of spinal cord  | partie cervicale de la moelle épinière  | porción cervical de la médula espinal  | шейная часть спинного мозга  |
| 256653 | | 7985 | segmenta cervicalia  | cervical segments  | segments cervicaux  | segmentos cervicales  | шейные сегменты  |
| 71179 | | 7986 | segmentum cervicale 1  | cervical segment 1  | segment cervical 1  | segmento cervical 1  | шейный сегмент 1  |
| 71180 | | 7987 | segmentum cervicale 2  | cervical segment 2  | segment cervical 2  | segmento cervical 2  | шейный сегмент 2  |
| 71181 | | 7988 | segmentum cervicale 3  | cervical segment 3  | segment cervical 3  | segmento cervical 3  | шейный сегмент 3  |
| 71182 | | 7989 | segmentum cervicale 4  | cervical segment 4  | segment cervical 4  | segmento cervical 4  | шейный сегмент 4  |
| 71183 | | 7990 | segmentum cervicale 5  | cervical segment 5  | segment cervical 5  | segmento cervical 5  | шейный сегмент 5  |
| 71184 | | 7991 | segmentum cervicale 6  | cervical segment 6  | segment cervical 6  | segmento cervical 6  | шейный сегмент 6  |
| 71185 | | 7993 | segmentum cervicale 7  | cervical segment 7  | segment cervical 7  | segmento cervical 7  | шейный сегмент 7  |
| 71186 | | 7994 | segmentum cervicale 8  | cervical segment 8  | segment cervical 8  | segmento cervical 8  | шейный сегмент 8  |
| 71167 |  | 5152 | pars thoracica medullae spinalis  | thoracic part of spinal cord  | partie thoracique de la moelle épinière  | porción torácica de la médula espinal  | грудная часть спинного мозга  |
| 71167 | | 7995 | segmenta thoracica medullae spinalis  | thoracic segments of spinal cord  | segments thoraciques de la moelle épinière  | segmentos torácicos de la médula espinal  | грудные сегменты спинного мозга  |
| 62421 | | 7996 | segmentum thoracicum 1  | thoracic segment 1  | segment thoracique 1  | segmento torácico 1  | грудной сегмент 1  |
| 62422 | | 7997 | segmentum thoracicum 2  | thoracic segment 2  | segment thoracique 2  | segmento torácico 2  | грудной сегмент 2  |
| 71169 | | 7999 | segmentum thoracicum 3  | thoracic segment 3  | segment thoracique 3  | segmento torácico 3  | грудной сегмент 3  |
| 71170 | | 8001 | segmentum thoracicum 4  | thoracic segment 4  | segment thoracique 4  | segmento torácico 4  | грудной сегмент 4  |
| 71171 | | 8003 | segmentum thoracicum 5  | thoracic segment 5  | segment thoracique 5  | segmento torácico 5  | грудной сегмент 5  |
| 71172 | | 8004 | segmentum thoracicum 6  | thoracic segment 6  | segment thoracique 6  | segmento torácico 6  | грудной сегмент 6  |
| 71173 | | 8005 | segmentum thoracicum 7  | thoracic segment 7  | segment thoracique 7  | segmento torácico 7  | грудной сегмент 7  |
| 71174 | | 8007 | segmentum thoracicum 8  | thoracic segment 8  | segment thoracique 8  | segmento torácico 8  | грудной сегмент 8  |
| 71175 | | 8008 | segmentum thoracicum 9  | thoracic segment 9  | segment thoracique 99  | segmento torácico 9  | грудной сегмент 9  |
| | | | segmentum thoracicum 10 | | | | |

| | | | | | | |
|------------------------|------|---------------------------------------|------------------------------------|---|---|--|
| 71176 | 8010 | thoracic segment 10 | thoracic segment 10 | segment thoracique 10 | segmento torácico 10 | грудной сегмент 10 |
| 71177 | 8011 | segmentum thoracicum 11 | thoracic segment 11 | segment thoracique 11 | segmento torácico 11 | грудной сегмент 11 |
| 71178 | 8012 | segmentum thoracicum 12 | thoracic segment 12 | segment thoracique 12 | segmento torácico 12 | грудной сегмент 12 |
| 71168 | 5153 | pars lumbalis medullae spinalis | lumbar part of spinal cord | partie lombaire de la moelle épinière | porción lumbar de la médula espinal | поясничная часть спинного мозга |
| | 8013 | segmenta lumbalia medullae spinalis | lumbar segments of spinal cord | segments lombaires de la moelle épinière | segmentos lumbares de la médula espinal | поясничные сегменты спинного мозга |
| 71187 | 8015 | segmentum lumbale 1 | lumbar segment 1 | segment lombaire 1 | segmento lumbar 1 | поясничный сегмент 1 |
| 71188 | 8016 | segmentum lumbale 2 | lumbar segment 2 | segment lombaire 2 | segmento lumbar 2 | поясничный сегмент 2 |
| 71189 | 8017 | segmentum lumbale 3 | lumbar segment 3 | segment lombaire 3 | segmento lumbar 3 | поясничный сегмент 3 |
| 71190 | 8018 | segmentum lumbale 4 | lumbar segment 4 | segment lombaire 4 | segmento lumbar 4 | поясничный сегмент 4 |
| 71191 | 8019 | segmentum lumbale 5 | lumbar segment 5 | segment lombaire 5 | segmento lumbar 5 | поясничный сегмент 5 |
| 256663 | 5154 | pars sacralis medullae spinalis | sacral part of spinal cord | partie sacrée de la moelle épinière | porción sacra de la médula espinal | крестцовая часть спинного мозга |
| | 8020 | segmenta sacralia medullae spinalis | sacral segments of spinal cord | segments sacrés de la moelle épinière | segmentos sacros de la médula espinal | крестцовые сегменты спинного мозга |
| 256625 | 8021 | segmentum sacrale 1 | sacral segment 1 | segment sacré 1 | segmento sacro 1 | крестцовый сегмент 1 |
| 256627 | 8022 | segmentum sacrale 2 | sacral segment 2 | segment sacré 2 | segmento sacro 2 | крестцовый сегмент 2 |
| 256629 | 8023 | segmentum sacrale 3 | sacral segment 3 | segment sacré 3 | segmento sacro 3 | крестцовый сегмент 3 |
| 256631 | 8024 | segmentum sacrale 4 | sacral segment 4 | segment sacré 4 | segmento sacro 4 | крестцовый сегмент 4 |
| 256633 | 8025 | segmentum sacrale 5 | sacral segment 5 | segment sacré 5 | segmento sacro 5 | крестцовый сегмент 5 |
| 256635 | 5155 | pars coccygea medullae spinalis | coccygeal part of spinal cord | partie coccygienne de la moelle épinière | porción coxígea de la médula espinal | копчиковая часть спинного мозга |
| | 8026 | segmenta coccygea medullae spinalis | coccygeal segments of spinal cord | segments coccygiens de la moelle épinière | segmentos coxígeos de la médula espinal | копчиковые сегменты спинного мозга |
| | 8027 | segmentum coccygeum 1 | coccygeal segment 1 | segment coccygien 1 | segmento coxígeo 1 | копчиковый сегмент 1 |
| | 8028 | segmentum coccygeum 2 | coccygeal segment 2 | segment coccygien 2 | segmento coxígeo 2 | копчиковый сегмент 2 |
| | 8030 | segmentum coccygeum 3 | coccygeal segment 3 | segment coccygien 3 | segmento coxígeo 3 | копчиковый сегмент 3 |
| | 7984 | morphologia interna medullae spinalis | internal morphology of spinal cord | morphologie interne de la moelle épinière | morfoloía interna de la médula espinal | внутренняя морфология спинного мозга |
| 256580 | 5157 | substantia grisea medullae spinalis | grey matter of spinal cord | matière grise de la moelle épinière | sustancia gris de la médula espinal | серый вещество спинного мозга |
| 256530 | 5176 | columna posterior (par) | posterior column (pair) | colonne postérieure (paire) | columna posterior (par) | задний столб (пара) |
| | 5177 | cornu posterius (par) | posterior horn (pair) | corne postérieure (paire) | asta posterior (par) | задний рог (пара) |
| 68862 | 5179 | lamina spinalis I (par) | spinal layer I (pair) | lame spinale I (paire) | capa espinal I (par) | спинномозговая пластинка I (пара) |
| 74019 | 5181 | lamina spinalis II (par) | spinal layer II (pair) | lame spinale II (paire) | capa espinal II (par) | спинномозговая пластинка II (пара) |
| 73906 | 5183 | lamina spinalis III-IV (par) | spinal layer III-IV (pair) | lame spinale III-IV (paire) | capa espinal III-IV (par) | спинномозговая пластинка III-IV (пара) |
| 68866 | 5184 | lamina spinalis V (par) | spinal layer V (pair) | lame spinale V (paire) | capa espinal V (par) | спинномозговая пластинка V (пара) |
| 68867 | 5186 | lamina spinalis VI (par) | spinal layer VI (pair) | lame spinale VI (paire) | capa espinal VI (par) | спинномозговая пластинка VI (пара) |
| 73909 | 7821 | processus reticularis (par) | reticular process (pair) | apophyse réticulée (paire) | formación reticular (par) | ретикулярный отросток (пара) |
| 73921 | 5189 | nucleus cervicalis lateralis (par) | lateral cervical nucleus (pair) | noyau cervical latéral (paire) | núcleo cervical lateral (par) | латеральное шейное ядро (пара) |
| 77022 | 5191 | nucleus spinalis lateralis | lateral spinal nucleus | noyau spinal latéral (paire) | núcleo espinal lateral | латеральное спинное ядро (пара) |

| | | | | | |
|------|--|---|--|--|--|
| 7822 | (par) ⑩ neura cornus posterioris (par) ⑩ | (pair) ⑩ neurons of posterior horn of spinal cord (pair) ⑩ | ⑩ neurones de la corne postérieure (paire) ⑩ | (par) ⑩ neuronas de la asta posterior de la médula espinal (par) ⑩ | нейроны заднего рога спинного мозга (пара) ⑩ |
| 7823 | interneura cornus posterioris (par) ⑩ | interneurons of posterior horn of spinal cord (pair) ⑩ | interneurones de la corne postérieure (paire) ⑩ | interneuronas de la asta posterior de la médula espinal (par) ⑩ | интернейроны заднего рога спинного мозга (пара) ⑩ |
| 8002 | interneura excitatoria cornus posterioris (par) ⑩ | excitatory interneurons of posterior horn of spinal cord (pair) ⑩ | interneurones excitateurs de la corne postérieure (paire) ⑩ | interneuronas excitadoras de la asta posterior de la médula espinal (par) ⑩ | возбуждающие интернейроны заднего рога спинного мозга (пара) ⑩ |
| 7824 | cellulae centrales transientes laminae spinalis II (par) ⑩ | transient central cells of spinal layer II (pair) ⑩ | cellules centrales transientes de la lame spinale II (paire) ⑩ | células interpuestas de la capa espinal II (par) | переходные центральные клетки спинномозговой пластинки II (пара) ⑩ |
| 7825 | cellulae radiales laminae spinalis II (par) ⑩ | radial cells of spinal layer II (pair) ⑩ | cellules radiales de la lame spinale II (paire) ⑩ | células radiales de la capa espinal II (par) ⑩ | радиальные клетки спинномозговой пластинки II (пара) ⑩ |
| 7826 | cellulae verticales laminae spinalis II (par) ⑩ | vertical cells of spinal layer II (pair) ⑩ | cellules verticales de la lame spinale II (paire) ⑩ | células verticales de la capa espinal II (par) ⑩ | вертикальные клетки спинномозговой пластинки II (пара) ⑩ |
| 8006 | interneura inhibitoria cornus posterioris (par) ⑩ | inhibitory interneurons of posterior horn of spinal cord (pair) ⑩ | interneurones inhibiteurs de la corne postérieure (paire) | interneuronas inhibitorias de la asta posterior de la médula espinal (par) ⑩ | тормозные интернейроны заднего рога спинного мозга (пара) ⑩ |
| 7827 | cellulae insulares laminae spinalis II (par) ⑩ | islet cells of spinal layer II (pair) | cellules insulaires de la lame spinale II (paire) ⑩ | células ínsulares de la capa espinal II (par) ⑩ | островковые клетки спинномозговой пластинки II (пара) ⑩ |
| 7828 | cellulae centrales tonicae laminae spinalis II (par) ⑩ | tonic central cells of spinal layer II (pair) ⑩ | cellules centrales toniques de la lame spinale II (paire) ⑩ | células centrales tonicas de la capa espinal II (par) ⑩ | тонические центральные клетки спинномозговой пластинки II (пара) ⑩ |
| 7829 | interneura inhibitoria Ib laminae spinalis VI (par) ⑩ | Ib inhibitory interneurons of spinal layer VI (pair) | interneurones inhibiteurs Ib de la lame spinale VI (paire) ⑩ | interneuronas inhibitorias Ib de la capa espinal VI (par) ⑩ | тормозные интернейроны спинномозговой пластинки VI (пара) ⑩ |
| 7830 | neura projectionis cornus posterioris (par) ⑩ | projection neurons of posterior horn of spinal cord (pair) | neurones de projection de la corne postérieure (paire) ⑩ | neuronas de proyección de la asta posterior de la médula espinal (par) ⑩ | проекционные нейроны заднего рога спинного мозга (пара) |
| 7831 | neura marginalia laminae spinalis I (par) ⑩ | marginal neurons of spinal layer I of spinal cord (pair) ⑩ | neurones de bordure de la lame spinale I (paire) | neuronas marginales de la capa espinal I de la médula espinal (par) ⑩ | краевые нейроны спинномозговой пластинки I спинного мозга (пара) ⑩ |
| 7832 | cellulae originis tractus spinocervicalis (par) ⑩ | cells of origin of spinocervical tract (pair) ⑩ | cellules d'origine de la voie spinocervicale (paire) ⑩ | células origen del haz espinocervical | исходные клетки спинно-шейного пути (пара) |
| 7833 | cellulae originis tractus spinoreticularis (par) ⑩ | cells of origin of spinoreticular tract (pair) ⑩ | cellules d'origine de la voie spinoréticulée (paire) ⑩ | células origen del haz espinoreticulato | исходные клетки спинно-ретикулярного пути (пара) |
| 7834 | cellulae originis tractus spinomesencephalici (par) ⑩ | cells of origin of spinomesencephalic tract (pair) ⑩ | cellules d'origine de la voie spinomésencéphalique (paire) ⑩ | células origen del haz espinomesencefálico | исходные клетки спинно-среднемозгового пути (пара) |
| 7835 | cellulae originis tractus spinothalamici (par) ⑩ | cells of origin of spinothalamic tract (pair) ⑩ | cellules d'origine de la voie spinothalamique (paire) ⑩ | células origen del haz espinotalámico | исходные клетки спинно-таламического пути (пара) |

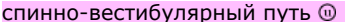








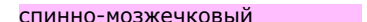






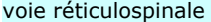
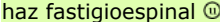




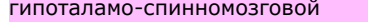



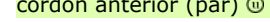
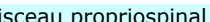

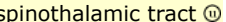



| | | | | | |
|----------|--|---|--|--|---|
| 7836 | cellulae originis fibrae postsynpticae tractus funiculi dorsalis (par) | cells of origin of postsynaptic dorsal funicular tract (pair) | cellules d'origine des fibres postsynaptiques du cordon postérieur (paire) | células origen de las fibras postsinápticas del cordón posterior | исходные клетки постсинаптических волокон заднего канатика |
| 8014 | neura associationis cornus posterioris (par) ⑩ | association neurons of posterior horn of spinal cord (pair) | neurones d'association de la corne postérieure (paire) ⑩ | neuronas de asociación de la asta posterior de la médula espinal (par) ⑩ | ассоциативные нейроны заднего рога спинного мозга (пара) |
| 7837 | neura propriospinalia brevia laminae spinalis V (par) ⑩ | short propriospinal neurons of spinal layer V (pair) ⑩ | neurones propriospinaux courts de la lame spinale V (paire) ⑩ | neuronas propioespinales cortas de la capa espinal V (par) ⑩ | короткие проприоспинномозговые нейроны спинномозговой пластинки V (пара) ⑩ |
| 7838 | neura propriospinalia brevia laminae spinalis VI (par) ⑩ | short propriospinal neurons of spinal layer VI (pair) ⑩ | neurones propriospinaux courts de la lame spinale VI (paire) ⑩ | neuronas propioespinales cortas de la capa espinal VI (par) ⑩ | короткие проприоспинномозговые нейроны спинномозговой пластинки VI (пара) ⑩ |
| 256536 ⑩ | 5192 columna intermedia (par) ⑩ | intermediate column (pair) ⑩ | colonne intermédiaire (paire) ⑩ | columna intermedia (par) ⑩ | промежуточный столб (пара) ⑩ |
| 8220 | zona intermedia (par) ⑩ | intermediate zone (pair) ⑩ | zone intermédiaire (paire) ⑩ | zona intermedia (par) ⑩ | промежуточная зона (пара) ⑩ |
| 68868 ⑩ | 5193 lamina spinalis VII (par) ⑩ | spinal layer VII (pair) ⑩ | lame spinale VII (paire) ⑩ | capa espinal VII (par) ⑩ | спинномозговая пластинка VII (пара) ⑩ |
| 83137 ⑩ | 5196 substantia intermedia centralis (par) ⑩ | central intermediate substance (pair) ⑩ | substance intermédiaire centrale (paire) ⑩ | sustancia intermedia central (par) ⑩ | центральный промежуточный вещество (пара) ⑩ |
| 73912 ⑩ | 5197 nucleus thoracicus posterior (par) ⑩ | posterior thoracic nucleus (pair) ⑩ | noyau thoracique postérieur (paire) ⑩ | núcleo torácico posterior (par) ⑩ | задний грудной ядро (пара) ⑩ |
| 77021 ⑩ | 5190 nucleus cervicalis centralis (par) ⑩ | central cervical nucleus (pair) ⑩ | noyau cervical central (paire) ⑩ | núcleo cervical central (par) ⑩ | центральный шейный ядро (пара) ⑩ |
| 73918 ⑩ | 5199 nucleus intermediomedialis (par) ⑩ | intermediomedial nucleus (pair) ⑩ | noyau intermédiaire médial (paire) ⑩ | núcleo intermediomedial (par) ⑩ | промежуточно-медиальный ядро (пара) ⑩ |
| 8029 | nucleus intercalatus spinalis (par) ⑩ | spinal intercalated nucleus (pair) ⑩ | noyau intercalé spinal (paire) ⑩ | núcleo intercalado espinal (par) ⑩ | спинномозговой вставочный ядро (пара) ⑩ |
| 83928 ⑩ | 5198 substantia intermedia lateralis (par) ⑩ | lateral intermediate substance (pair) ⑩ | substance intermédiaire latérale (paire) ⑩ | sustancia intermedia lateral (par) ⑩ | латеральный промежуточный вещество (пара) ⑩ |
| 77764 ⑩ | 5200 nucleus parasympathicus sacralis (par) ⑩ | sacral parasympathetic nucleus (pair) ⑩ | noyau parasympathique sacré (paire) ⑩ | núcleo parasimpático sacro (par) ⑩ | крестцовый парасимпатический ядро (пара) ⑩ |
| 256536 ⑩ | 5194 cornu laterale (par) ⑩ | lateral horn (pair) ⑩ | corne latérale (paire) ⑩ | asta lateral (par) ⑩ | латеральный рог (пара) ⑩ |
| 73915 ⑩ | 5195 nucleus intermediolateralis (par) ⑩ | intermediolateral nucleus (pair) ⑩ | noyau intermédiaire latéral (paire) ⑩ | núcleo intermediolateral (par) ⑩ | промежуточно-латеральный ядро (пара) ⑩ |
| 7839 | pars principalis (par) ⑩ | principal part (pair) ⑩ | partie principale (paire) ⑩ | porción principal (par) ⑩ | главная часть (пара) ⑩ |
| 7840 | pars funicularis (par) ⑩ | funicular part (pair) ⑩ | partie funiculaire (paire) ⑩ | porción funicular (par) ⑩ | фуникулерная часть (пара) ⑩ |
| 7841 | centrum ciliospinale (par) ⑩ | cilio-spinal centre (pair) ⑩ | centre ciliospinal (paire) ⑩ | centro cilioespinal (par) ⑩ | ресничноспинномозговой центр (пара) ⑩ |
| 7842 | neura zonae intermedii (par) ⑩ | neurons of intermediate zone (pair) ⑩ | neurones de la zone intermédiaire (paire) ⑩ | neuronas de la zona intermedia (par) ⑩ | нейроны промежуточной зоны (пара) ⑩ |
| 7843 | interneura zonae intermedii (par) ⑩ | interneurons of intermediate zone (pair) ⑩ | interneurones de la zone intermédiaire (paire) ⑩ | interneuronas de la zona intermedia (par) ⑩ | интернейроны промежуточной зоны (пара) ⑩ |
| 7844 | interneura excitatoria zonae intermedii (par) ⑩ | excitatory interneurons of intermediate zone (pair) ⑩ | interneurones excitateurs de la zone intermédiaire (paire) ⑩ | interneuronas excitadoras de la zona intermedia (par) ⑩ | возбуждающие интернейроны промежуточной зоны (пара) ⑩ |













































































































| | | | | | |
|----------|---|--|---|--|--|
| 7845 | interneura inhibitoria zonae intermedii (par) ⑩ | inhibitory interneurons of intermediate zone (pair) ⑩ | interneurones inhibiteurs de la zone intermédiaire (paire) ⑩ | interneuronas inhibidoras de la zona intermedia (par) ⑩ | тормозные интернейроны промежуточной зоны (пара) ⑩ |
| 7846 | interneura inhibitoria Ia laminae spinalis VII (par) ⑩ | Ia inhibitory interneurons of spinal layer VII (pair) | interneurones inhibiteurs Ias de la lame spinale VII (paire) ⑩ | interneuronas inhibidoras Ias de la capa espinal VII (par) ⑩ | тормозные интернейроны спинномозговой пластинки VII (пара) ⑩ |
| 7847 | interneura inhibitoria recurrentia laminae spinalis VII (par) ⑩ | recurrent inhibitory interneurons of spinal layer VII (pair) ⑩ | interneurones inhibiteurs récurrents de la lame spinale VII (paire) ⑩ | interneuronas inhibidoras recurrentes de la capa espinal VII (par) ⑩ | возвратные тормозные интернейроны спинномозговой пластинки VII (пара) ⑩ |
| 7848 | neura projectionis zonae intermedii (par) ⑩ | projection neurons of intermediate zone (pair) | neurones de projection de la zone intermédiaire (paire) ⑩ | neuronas de proyección de la zona intermedia (par) ⑩ | проекционные нейроны промежуточной зоны (пара) |
| 7849 | cellulae originis tractus spinocerebellaris (par) ⑩ | cells of origin of spinocerebellar tract (pair) ⑩ | cellules d'origine de la voie spinocérébelleuse (paire) ⑩ | células origen del haz espinocerebeloso | исходные клетки спинно-мозжечкового пути (пара) |
| 7850 | cellulae originis tractus spinoreticularis (par) ⑩ | cells of origin of spinoreticular tract (pair) ⑩ | cellules d'origine de la voie spinoréticulée (paire) ⑩ | células origen del haz espinoreticulato | исходные клетки спинно-ретикулярного пути (пара) |
| 7851 | cellulae originis tractus spinomesencephalici (par) ⑩ | cells of origin of spinomesencephalic tract (pair) ⑩ | cellules d'origine de la voie spinomésencéphalique (paire) ⑩ | células origen del haz espinomesencefálico | исходные клетки спинно-среднемозгового пути (пара) |
| 7852 | cellulae originis tractus spinothalamici lateralis (par) ⑩ | cells of origin of lateral spinothalamic tract (pair) ⑩ | cellules d'origine de la voie spinothalamique latérale (paire) ⑩ | células origen del haz espinotalámico | исходные клетки спинно-таламического пути (пара) |
| 7853 | neura associationis zonae intermedii (par) ⑩ | association neurons of intermediate zone (pair) | neurones d'association de la zone intermédiaire (paire) ⑩ | neuronas de asociación de la zona intermedia (par) ⑩ | ассоциативные нейроны промежуточной зоны (пара) |
| 7854 | neura propriospinalia brevia laminae spinalis VII (par) ⑩ | short propriospinal neurons of spinal layer VII (pair) ⑩ | neurones propriospinaux courts de la lame spinale VII (paire) ⑩ | neuronas proprioespinales cortas de la capa espinal VII (par) ⑩ | короткие проприоспинномозговые нейроны спинномозговой пластинки VII (пара) ⑩ |
| 7855 | neura propriospinalia intermedia laminae spinalis VII (par) ⑩ | intermediate propriospinal neurons of spinal layer VII (pair) ⑩ | neurones propriospinaux intermédiaires de la lame spinale VII (paire) ⑩ | neuronas proprioespinales intermedias de la capa espinal VII (par) ⑩ | промежуточные проприоспинномозговые нейроны спинномозговой пластинки VII (пара) ⑩ |
| 7856 | neura propriospinalia longa laminae spinalis VII (par) ⑩ | long propriospinal neurons of spinal layer VII (pair) ⑩ | neurones propriospinaux longs de la lame spinale VII (paire) ⑩ | neuronas proprioespinales largas de la capa espinal VII (par) ⑩ | длинные проприоспинномозговые нейроны спинномозговой пластинки VII (пара) ⑩ |
| 7857 | motoneura zonae intermedii (par) ⑩ | motoneurons of intermediate zone (pair) ⑩ | neurones moteurs de la zone intermédiaire (paire) | neuronas motoras de la zona intermedia (par) | двигательные нейроны промежуточной зоны (пара) |
| 7858 | motoneura parasympathica spinalia (par) ⑩ | spinal parasympathetic motoneurons (pair) ⑩ | motoneurones parasympathiques spinaux (paire) ⑩ | motoneuronas parasimpáticas espinales (par) ⑩ | спинномозговые парасимпатические двигательные нейроны (пара) ⑩ |
| 7859 | motoneura sympathica spinalia (par) ⑩ | spinal sympathetic motoneurons (pair) ⑩ | motoneurones sympathiques spinaux (paire) ⑩ | motoneuronas simpáticas espinales (par) ⑩ | спинномозговые симпатические двигательные нейроны (пара) ⑩ |
| 256541 ⑩ | 5164 columna anterior (par) ⑩ | anterior column (pair) ⑩ | colonne antérieure (paire) ⑩ | columna anterior (par) ⑩ | передний столб (пара) ⑩ |
| 256541 ⑩ | 5165 cornu anterius (par) ⑩ | anterior horn (pair) ⑩ | corne antérieure (paire) ⑩ | asta anterior (par) ⑩ | передний рог (пара) ⑩ |

| | | | | | | |
|-------------------------|------|---|--|---|---|--|
| 68869 | 7860 | lamina spinalis VIII (par) Ⓢ | spinal layer VIII (pair) Ⓢ | lame spinale VIII (paire) Ⓢ | capa espinal VIII (par) Ⓢ | спинномозговая пластинка VIII (пара) Ⓢ |
| 68870 | 7861 | lamina spinalis IX (par) Ⓢ | spinal layer IX (pair) Ⓢ | lame spinale IX (paire) Ⓢ | capa espinal IX (par) Ⓢ | спинномозговая пластинка IX (пара) Ⓢ |
| | 7862 | nuclei motorii mediales (par) Ⓢ | medial motor nuclei (pair) Ⓢ | noyaux moteurs médiaux (paire) Ⓢ | núcleos motores mediales (par) Ⓢ | медиальные двигательные ядра (пара) |
| 73930 🌿 | 5169 | nucleus anteromedialis (par) Ⓢ | anteromedial nucleus (pair) Ⓢ | noyau antéromédial (paire) Ⓢ | núcleo anteromedial (par) Ⓢ | переднемедиальное ядро (пара) |
| 77015 🌿 | 5172 | nucleus posteromedialis (par) Ⓢ | posteromedial nucleus (pair) Ⓢ | noyau postéromédial (paire) Ⓢ | núcleo posteromedial (par) Ⓢ | заднемедиальное ядро (пара) |
| | 7863 | nuclei motorii laterales (par) Ⓢ | lateral motor nuclei (pair) Ⓢ | noyaux moteurs latéraux (paire) Ⓢ | núcleos motores laterales (par) Ⓢ | латеральные двигательные ядра (пара) |
| 77016 🌿 | 5173 | nucleus centralis (par) Ⓢ | central nucleus (pair) Ⓢ | noyau central (paire) Ⓢ | núcleo central (par) Ⓢ | центральное ядро (пара) |
| 77012 🌿 | 5168 | nucleus anterior (par) Ⓢ | anterior nucleus (pair) Ⓢ | noyau antérieur (paire) Ⓢ | núcleo anterior (par) Ⓢ | передний ядро (пара) Ⓢ |
| 73934 🌿 | 5167 | nucleus anterolateralis (par) Ⓢ | anterolateral nucleus (pair) Ⓢ | noyau antérolatéral (paire) Ⓢ | núcleo anterolateral (par) Ⓢ | переднелатеральный ядро (пара) Ⓢ |
| 77013 🌿 | 5170 | nucleus posterolateralis (par) Ⓢ | posterolateral nucleus (pair) Ⓢ | noyau postérolatéral (paire) Ⓢ | núcleo posterolateral (par) Ⓢ | заднелатеральный ядро (пара) Ⓢ |
| 77014 🌿 | 5171 | nucleus retroposterolateralis (par) Ⓢ | retroposterolateral nucleus (pair) Ⓢ | noyau rétropostérolatéral (paire) Ⓢ | núcleo retroposterolateral (par) Ⓢ | позадизаднелатеральный ядро (пара) Ⓢ |
| 83965 🌿 | 5174 | nucleus nervi accessorii (par) Ⓢ | nucleus of accessory nerve (pair) Ⓢ | noyau du nerf accessoire (paire) Ⓢ | núcleo del nervio accesorio (par) Ⓢ | ядро добавочного нерва (пара) |
| 77458 🌿 | 5175 | nucleus nervi phrenici (par) Ⓢ | nucleus of phrenic nerve (pair) Ⓢ | noyau du nerf phrénique (paire) Ⓢ | núcleo del nervio frenico (par) Ⓢ | ядро диафрагмального нерва (пара) |
| 77024 🌿 | 5201 | nucleus nervi pudendi (par) Ⓢ | nucleus of pudendal nerve (pair) Ⓢ | noyau du nerf honteux (paire) Ⓢ | núcleo del nervio pudendo (par) Ⓢ | ядро полового нерва (пара) Ⓢ |
| | 7864 | aggregatio motoneurorum (par) | motoneuron aggregation (pair) | aggrégation de motoneurones (paire) | agregado motoneuronal (par) | агрегация мотонейронов (пара) |
| | 7865 | neura cornus anterioris (par) Ⓢ | neurons of anterior horn of spinal cord (pair) Ⓢ | neurones de la corne antérieure (paire) Ⓢ | neuronas de la asta anterior de la médula espinal (par) Ⓢ | нейроны переднего рога спинного мозга (пара) Ⓢ |
| | 7866 | interneura cornus anterioris (par) Ⓢ | interneurons of anterior horn of spinal cord (pair) Ⓢ | interneurones de la corne antérieure (paire) Ⓢ | interneuronas de la asta anterior de la médula espinal (par) Ⓢ | интернейроны переднего рога спинного мозга (пара) Ⓢ |
| | 7867 | interneura excitatoria (par) Ⓢ | excitatory interneurons (pair) Ⓢ | interneurones excitateurs (paire) Ⓢ | interneuronas excitadoras (par) Ⓢ | возбуждающие интернейроны (пара) Ⓢ |
| | 7868 | interneura inhibitoria (par) Ⓢ | inhibitory interneurons (pair) Ⓢ | interneurones inhibiteurs (paire) Ⓢ | interneuronas inhibitorias (par) Ⓢ | тормозные интернейроны (пара) Ⓢ |
| | 7869 | neura projectionis cornus anterioris (par) Ⓢ | projection neurons of anterior horn of spinal cord (pair) | neurones de projection de la corne antérieure (paire) Ⓢ | neuronas de proyección de la asta anterior de la médula espinal (par) Ⓢ | проекционные нейроны переднего рога спинного мозга (пара) |
| | 7870 | cellulae marginales spinales laminae spinalis IX (par) Ⓢ | spinal marginal cells of spinal layer IX (pair) Ⓢ | cellules marginales spinales de la lame spinale IX (paire) Ⓢ | células marginales espinales de la capa espinal IX (par) Ⓢ | спинномозговые краевые клетки спинномозговой пластинки IX (пара) Ⓢ |
| | 7871 | neura associationis cornus anterioris (par) Ⓢ | association neurons of anterior horn of spinal cord (pair) | neurones d'association de la corne antérieure (paire) Ⓢ | neuronas de asociación de la asta anterior de la médula espinal (par) Ⓢ | ассоциативные нейроны переднего рога спинного мозга (пара) |
| | 7872 | neura propriospinalia longa laminae spinalis VIII (par) Ⓢ | long propriospinal neurons of spinal layer VIII (pair) Ⓢ | neurones propriospinaux longs de la lame spinale VIII (paire) Ⓢ | neuronas propioespinales largas de la capa espinal VIII (par) Ⓢ | длинные propriоспинальные нейроны спинномозговой пластинки VIII (пара) Ⓢ |
| | | motoneura cornus | motoneurons of | motoneurones de la | motoneuronas de la | двигательный нейрон переднего |

| | | | | | |
|----------|---|--|---|--|--|
| 7873 | anterioris (par) ⑩ | anterior horn of spinal cord (pair) ⑩ | corne antérieure (paire) ⑩ | asta anterior de la médula espinal (par) ⑩ | рога спинного мозга (пара) ⑩ |
| 7874 | motoneura epaxialia (par) ⑩ | epaxial motoneurons (pair) ⑩ | motoneurones épaxiaux (paire) ⑩ | motoneuronas epaxiales (par) ⑩ | эпаксиальные двигательные нейроны (пара) ⑩ |
| 7875 | motoneura hypaxialia (par) ⑩ | hypaxial motoneurons (pair) ⑩ | motoneurones hypaxiaux (paire) ⑩ | motoneuronas hypaxiales (par) ⑩ | гипаксиальные двигательные нейроны (пара) ⑩ |
| 7876 | motoneura appendicularia (par) ⑩ | appendicular motoneurons (pair) ⑩ | motoneurones appendices (paire) ⑩ | motoneuronas apendiculares (par) ⑩ | аппендикулярные двигательные нейроны (пара) ⑩ |
| 83664 | motoneura alpha (par) ⑩ | alpha motoneurons (pair) | motoneurones alphas (paire) ⑩ | motoneuronas alfa (par) ⑩ | двигательные (пара) ⑩ |
| 7878 | motoneura beta (par) ⑩ | beta motoneurons (pair) | motoneurones betas (paire) ⑩ | motoneuronas beta (par) ⑩ | двигательные (пара) ⑩ |
| 83660 | motoneura gamma (par) ⑩ | gamma motoneurons (pair) | motoneurones gammas (paire) ⑩ | motoneuronas gamma (par) ⑩ | двигательные (пара) ⑩ |
| 83945 ⑧ | 5204 substantia alba medullae spinalis ⑩ | white matter of spinal cord ⑩ | matière blanche de la moelle épinière ⑩ | sustancia blanca de la médula espinal ⑩ | белый вещество спинного мозга ⑩ |
| 77461 ⑧ | 5241 funiculus posterior (par) ⑩ | posterior funiculus (pair) ⑩ | cordón postérieur (paire) ⑩ | cordón posterior (par) ⑩ | задний канатик (пара) ⑩ |
| 8470 | radices centrales funiculi posterioris (par) ⑩ | central roots of posterior funiculus of spinal cord (pair) ⑩ | racines centrales du cordón postérieur (paire) ⑩ | raíces centrales del cordón posterior de la médula espinal (par) ⑩ | центральные корешки заднего канатика спинного мозга (пара) ⑩ |
| 258416 ⑧ | 5245 fasciculus gracilis ⑩ ⑥ | gracile fasciculus ⑩ ⑥ | faisceau gracie ⑩ ⑥ | fascículo grácil ⑩ ⑥ | тонкий пучок ⑩ ⑥ |
| 73941 ⑧ | 5246 fasciculus cuneatus ⑩ ⑥ | cuneate fasciculus ⑩ ⑥ | faisceau cunéiforme ⑩ ⑥ | fascículo cuneiformo ⑩ ⑥ | клиновидный пучок ⑩ ⑥ |
| 7886 | tractus intrinseci funiculi posterioris (par) ⑩ | intrinsic tracts of posterior funiculus of spinal cord (pair) ⑩ | voies intrinsèques du cordón postérieur (paire) ⑩ | haces intrínsecos del cordón posterior de la médula espinal (par) ⑩ | собственные пути заднего канатика спинного мозга (пара) ⑩ |
| 77029 ⑧ | 5242 fasciculus propriospinalis posterior ⑩ ⑥ | posterior propriospinal fasciculus ⑩ ⑥ | faisceau propriospinal postérieur ⑩ ⑥ | haz propioespinal posterior ⑥ | задний проприоспинномозговой пучок ⑩ ⑥ |
| 77030 ⑧ | 5243 fasciculus septomarginalis ⑩ ⑥ | septomarginal fasciculus ⑩ ⑥ | faisceau septomarginal ⑩ ⑥ | fascículo septomarginal ⑩ ⑥ | перегородочно-краевой пучок ⑩ ⑥ |
| 73944 ⑧ | 5244 fasciculus interfascicularis ⑩ ⑥ | interfascicular fasciculus ⑩ ⑥ | faisceau interfasciculaire ⑩ ⑥ | fascículo interfascicular ⑩ ⑥ | межфасцикулярный пучок ⑩ ⑥ |
| 7947 | fasciculus cornucommissuralis ⑩ ⑥ | cornucommissural fasciculus ⑩ ⑥ | faisceau cornucommissural ⑩ ⑥ | fascículo cornucomisural ⑩ ⑥ | роговокомиссуральный пучок ⑩ ⑥ |
| 7891 | tractus longi funiculi posterioris (par) ⑩ | long tracts of posterior funiculus of spinal cord (pair) ⑩ | voies longues du cordón postérieur (paire) ⑩ | haces largos del cordón posterior de la médula espinal (par) ⑩ | длинные пути заднего канатика спинного мозга (пара) ⑩ |
| 7892 | tractus ascendentes funiculi posterioris (par) ⑩ | ascending tracts of posterior funiculus of spinal cord (pair) ⑩ | voies ascendantes du cordón postérieur (paire) ⑩ | haces ascendentes del cordón posterior de la médula espinal (par) ⑩ | восходящие пути заднего канатика спинного мозга (пара) ⑩ |
| ⑧ | 5249 fibrae spinocuneatae ⑩ ⑥ | spinocuneate fibres ⑩ ⑥ | fibres spinocunéiformes ⑩ ⑥ | fibras espinocuneiformas ⑩ ⑥ | спинно-клиновидные волокна ⑩ ⑥ |
| ⑧ | 5250 fibrae spinograciles ⑩ ⑥ | spinogracile fibres ⑩ ⑥ | fibres spinograciles ⑩ ⑥ | fibras espinograciles ⑩ ⑥ | волокна тонкого пучка ⑥ |
| 7961 | tractus descendentes funiculi posterioris (par) ⑩ | descending tracts of posterior funiculus of spinal cord (pair) ⑩ | voies descendantes du cordón postérieur (paire) ⑩ | haces descendentes del cordón posterior de la médula espinal (par) ⑩ | нисходящие пути заднего канатика спинного мозга (пара) ⑩ |
| ⑧ | 5247 fibrae cuneospinales ⑩ ⑥ | cuneospinal fibres ⑩ ⑥ | fibres cunéospinales ⑩ ⑥ | fibras cuneoespinales ⑩ ⑥ | клиноспинномозговые волокна ⑩ ⑥ |
| ⑧ | 5248 fibrae gracilispinales ⑩ ⑥ | gracilispinal fibres ⑩ ⑥ | fibres gracilispinales ⑩ ⑥ | fibras graciloespinales ⑩ ⑥ | тонкоспинальные волокна ⑥ |
| | fasciculus | posterolateral | faisceau postérolatéral du | fascículo posterolateral | |

| | | | | | |
|------------------------------|---|--|---|--|---|
| 7903 | posterolateralis funiculi posterioris (par) ① | fasciculus of posterior funiculus of spinal cord (pair) ① | cordón postérieur (paire) ① | del cordón posterior de la médula espinal (par) ① | заднелатеральный пучок заднего канатика спинного мозга (пара) ① |
| 7897 | zona ingressionis radices posterioris nervi spinalis (par) ① | posterior root entry zone (pair) | zone d'entrée de la racine postérieure du nerf spinal (paire) ① | zona de entrada del raíz posterior del nervio espinal (par) ① | входная зона заднего корешка спинномозгового нерва (пара) |
| 7898 | pars lateralis (par) ① | lateral part (pair) ① | partie latérale (paire) ① | porción lateral (par) ① | латеральная часть (пара) ① |
| 7899 | pars medialis (par) ① | medial part (pair) ① | partie médiale (paire) ① | porción medial (par) ① | медиальная часть (пара) ① |
| 20207 | zona ramificationis radices posterioris nervi spinalis (par) ① | branching zone of posterior root of spinal nerve (pair) | zone de branchement de la racine postérieure du nerf spinal (paire) ① | zona de ramificación del raíz posterior del nervio espinal (par) ① | зона разветвления заднего корешка спинномозгового нерва (пара) |
| 20210 | zona collateralisationis radices posterioris nervi spinalis (par) ① | zone of collateralisation of posterior root of spinal nerve (pair) ① | zone de collateralisation de la racine postérieure du nerf spinal (paire) ① | zona de colateralización del raíz posterior del nervio espinal (par) ① | зона обеспечения заднего корешка спинномозгового нерва (пара) |
| 11904 | fibrae afferentes somatosensoriae ① ② | somatosensory afferent fibres ① ② | fibres afférentes somatosensorielles ① ② | fibras aferentes somatosensoriales ① ② | соматосенсорные афферентные волокна ① ② |
| 11905 | fibrae afferentes propioceptivae ① ② | proprioceptive afferent fibres ① ② | fibres afférentes propioceptives ① ② | fibras aferentes propioceptivas ① ② | проприоцептивные афферентные волокна ① ② |
| 11906 | fibrae afferentes viscerosensoriae ① ② | viscerosensory afferent fibres ① ② | fibres afférentes viscérosensorielles ① ② | fibras aferentes viscerosensoriales ① ② | висцеросенсорные афферентные волокна ① ② |
| 74000 ① 5218 | funiculus lateralis (par) ① | lateral funiculus (pair) ① | cordón latéral (paire) ① | cordón lateral (par) ① | латеральный канатик (пара) ① |
| 7904 | tractus intrinseci (par) ① | intrinsic tracts (pair) ① | voies intrinsèques (paire) ① | haces intrínsecos (par) ① | собственные пути (пара) ① |
| 77027 ① 5219 | fasciculus propriospinalis lateralis ① ② | lateral propriospinal fasciculus ① ② | faisceau propriospinal latéral ① ② | fascículo propioespinal lateral ① ② | латеральный propriоспинномозговой пучок ① ② |
| 75696 ① 5238 | tractus spinocervicalis ① ② | spinocervical tract ① ② | voie spinocervicale ① ② | haz espinocervical ① ② | спинно-шейный путь ① ② |
| 7907 | tractus longi (par) ① | long tracts (pair) ① | voies longues (paire) ① | haces largos (par) ① | длинные пути (пара) ① |
| 7908 | tractus ascendentes (par) ① | ascending tracts (pair) ① | voies ascendantes (paire) ① | haces ascendentes (par) ① | восходящие пути (пара) ① |
| ① 5616 | pars mesencephalica ① ② | mesencephalic part ① ② | partie mésencéphalique ① ② | porción mesencefálica ① ② | среднемозговая часть ① ② |
| 7948 | tractus spinoreticularis ① ② | spinoreticular tract ① ② | voie spinoréticulée ① ② | haz espinoreticulato ① ② | спинно-ретикулярный путь ① ② |
| 7537 | tractus spinoparabrachialis ① ② | spinoparabrachial tract ① ② | voie spinoparabrachiale ① ② | haz espinoparabraquial ① ② | спинно-околоручковый путь ① ② |
| 73968 ① 5226 | tractus spinomesencephalicus ① ② | spinomesencephalic tract ① ② | voie spinomésencéphalique ① ② | haz espinomesencefálico ① ② | спинно-среднемозговой путь ① ② |
| 73965 ① 5227 | tractus spinothalamicus lateralis ① ② | lateral spinothalamic tract ① ② | voie spinothalamique latérale ① ② | haz espinotalámico lateral ① ② | латеральный спинно-таламический путь ① ② |
| 7957 | tractus spinohypothalamicus ① ② | spinohypothalamic tract ① ② | voie spinohypothalamique ① ② | haz espinohipotámico ① ② | спинно-гипоталамический путь ① ② |
| 7958 | tractus cervicothalamicus ① ② | cervicothalamic tract ① ② | voie cervicothalamique ① ② | haz cervicotalámico ① ② | шейно-таламический путь ① ② |
| 72643 ① 5304 | pars rhombencephalica caudalis ① ② | caudal rhombencephalic part ① ② | partie rhombencéphalique caudale ① ② | porción rombencefálica caudal ① ② | ромбовидно-мозговая каудальная часть ① ② |
| | tractus | spinovestibular tract | | haz espinovestibular | |

| | | | | | | |
|---|-------|---|---|--|---|--|
| | 7539 | spino vestibularis   |   | voie spino vestibulaire   |   | спинно-вестибулярный путь   |
| | 7960 | tractus spino cerebellares   | spino cerebellar tracts   | voies spino cérébelleuses   | haces espinocerebelosos   | спинно-мозжечковые пути   |
| 73950  | 5319 | tractus spino cerebellaris posterior   | posterior spino cerebellar tract   | voie spino cérébelleuse postérieure   | haz espinocerebeloso posterior   | спинно-мозжечковый задний путь   |
| 72642  | 5312 | tractus spino cerebellaris anterior   | anterior spino cerebellar tract   | voie spino cérébelleuse antérieure   | haz espinocerebeloso anterior   | спинно-мозжечковый передний путь   |
| | 12058 | tractus cuneo cerebellaris   | cuneo cerebellar tract   | voie cuneo cérébelleuse   | haz cuneocerebeloso   | клиномозжечковый путь   |
| | 8419 | tractus spino cerebellaris rostralis   | rostral spino cerebellar tract   | voie spino cérébelleuse rostrale   | haz espinocerebeloso rostral   | спинно-мозжечковый ростральный путь   |
| | 7933 | tractus descendentes (par)  | descending tracts (pair)  | voies descendantes (paire)  | haces descendentes (par)  | нисходящие пути (пара)  |
| | 8531 | tractus cortico spinalis lateralis   | lateral cortico spinal tract   | voie cortico spinale latérale   | haz corticoespinal lateral   | корково-спинномозговой латеральный путь   |
| | 8481 | tractus rubro spinalis   | rubro spinal tract   | voie rubro spinale   | haz rubroespinal   | красноспинномозговой путь   |
| 75689  | 5224 | tractus reticulo spinalis lateralis   | lateral reticulo spinal tract   | voie réticulo spinale latérale   | haz reticuloespinal lateral   | ретикулярноспинномозговой латеральный путь   |
| 75690 | 8469 | tractus fastigio spinalis   | fastigio spinal tract   | voie fastigio spinale   | haz fastigioespinal   | шатровоспинномозговой путь   |
| 75691  | 5221 | tractus interposito spinalis   | interposito spinal tract   | voie interposito spinale   | haz interpositoespinal   | межпозиционно-спинномозговой путь   |
| 75694  | 5234 | tractus caeruleo spinalis   | caeruleo spinal tract   | voie caeruleo spinale   | haz cerúleoespinal   | спинномозговой путь голубого пятна   |
| 77482 | 8415 | tractus hypo thalamospinalis   | hypo thalamospinal tract   | voie hypo thalamospinale   | haz hipotámoespinal   | гипоталамо-спинномозговой путь   |
| | 8444 | tractus raphes spinalis lateralis   | lateral raphes spinal tract   | voie raphes spinale latérale   | haz rafeespinal lateral   | шовно-спинномозговой латеральный путь   |
| | 8447 | tractus solitario spinalis   | solitario spinal tract   | voie solitario spinale   | haz solitarioespinal   | одиночноспинномозговой путь   |
| 75700  | 5240 | tractus trigemino spinalis   | trigemino spinal tract   | voie trigémino spinale   | haz trigeminoespinal   | тройнично-спинномозговой путь   |
| 74003  | 5205 | funiculus anterior (par)  | anterior funiculus (pair)  | cordo n antérieur (paire)  | cordó n anterior (par)  | передний канатик (пара)  |
| | 8512 | tractus intrin sici (par)  | intrinsic tracts (pair)  | voies intrin sèques (paire)  | haces intrín secos (par)  | собственные пути (пара)  |
| 77026  | 5206 | fasciculus proprio spinalis anterior   | anterior proprio spinal fasciculus   | faisceau proprio spinal antérieur   | fascículo proprio espinal anterior   | передний propriоспинномозговой пучок   |
| 77028  | 5207 | fasciculus sulcomarginal is   | sulcomarginal fasciculus   | faisceau sulcomarginal   | fascículo sulcomarginal   | бороздокраевый пучок   |
| | 7732 | tractus longi (par)  | long tracts (pair)  | voies longues (paire)  | haces largos (par)  | длинные пути (пара)  |
| | 7719 | tractus ascendentes (par)   | ascending tracts (pair)   | voies ascendantes (paire)  | haces ascendentes (par)  | восходящие пути (пара)  |
| 75684  | 5217 | tractus spino thalamicus anterior   | anterior spino thalam ic tract   | voie spino thalamique antérieure   | haz espinotalámico anterior   | передний спинно-таламический путь   |
| | 7725 | tractus descendentes (par)  | descending tracts (pair)  | voies descendantes (paire)  | haces descendentes (par)  | нисходящие пути (пара)  |
| | 8530 | tractus cortico spinalis anterior   | anterior cortico spinal tract   | voie cortico spinale antérieure   | haz corticoespinal anterior   | корково-спинномозговой передний путь   |

| | | | | | | | |
|-----------------------|---|------|---|---|--|--|---|
| 73974 | ✿ | 5318 | tractus vestibulospinalis lateralis   | lateral vestibulospinal tract   | voie vestibulospinale latérale   | haz vestibuloespinal lateral   | вестибулоспинномозговой латеральный путь   |
| | | 8446 | tractus vestibulospinalis medialis   | medial vestibulospinal tract   | voie vestibulospinale médiale   | haz vestibuloespinal medial   | вестибулоспинномозговой медиальный путь   |
| | | 8494 | tractus interstitiospinalis   | interstitiospinal tract   | voie interstitiospinal   | haz intersticioespinal   | интерстицио-спинномозговой путь   |
| 73986 | ✿ | 5212 | tractus reticulospinalis medialis   | medial reticulospinal tract   | voie réticulospinale médiale   | haz reticuloespinal medial   | медиальный ретикулярноспинномозговой путь   |
| | | 8480 | tractus tectospinalis   | tectospinal tract   | voie tectospinale   | haz tectoespinal   | крышеспинномозговой путь   |
| 75686 | ✿ | 5310 | tractus raphespinalis anterior   | anterior raphespinal tract   | voie raphéspinale antérieure   | haz rafeespinal anterior   | шовно-спинномозговой передний путь   |
| 77765 | ✿ | 5251 | structurae centrales medullae spinalis  | central cord structures | structures centrales de la moelle épinière | estructuras centrales de la médula espinal  | центральные структуры спинного мозга  |
| 68871 | ✿ | 5252 | area spinalis X  | spinal area X  | aire spinale X   | lámina espinal X | спинномозговое поле X  |
| 77038 | ✿ | 5253 | commissura grisea anterior  | anterior grey commissure  | commissure grise antérieure  | comisura gris anterior  | передняя серая спайка  |
| 77037 | ✿ | 5254 | commissura grisea posterior  | posterior grey commissure  | commissure grise postérieure  | comisura gris posterior  | задняя серая спайка  |
| 77035 | ✿ | 5255 | commissura alba anterior  | anterior white commissure  | commissure blanche antérieure  | comisura blanca anterior  | передняя белая спайка  |
| 77034 | ✿ | 5256 | commissura alba posterior  | posterior white commissure  | commissure blanche postérieure  | comisura blanca posterior  | задняя белая спайка  |
| 78497 | ✿ | 5156 | canalis centralis   | central canal   | canal central   | conducto central   | центральный канал   |
| 78498 | ✿ | 5143 | ventriculus terminalis   | terminal ventricle   | ventricule terminal   | ventriculo terminal   | терминальный желудочек   |
| | | | 231 lines | | | | |